

〔正誤表〕
頭頸部外科診療に役立つ
頭頸部管腔構造の理解

このたびは、お買い上げいただき誠にありがとうございます。本誌の記載において、以下の誤りがございました。深くお詫びするとともにここに訂正いたします。

株式会社 南山堂

■ p.155 図6-14

【誤】下縦舌筋

【正】オトガイ舌筋

■ 下縦舌筋 追加

【誤】

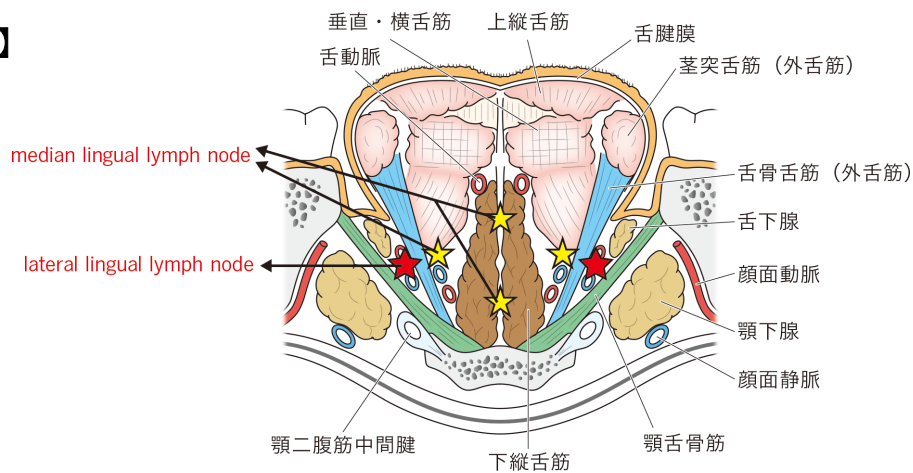


図6-14 lingual lymph nodes

【正】

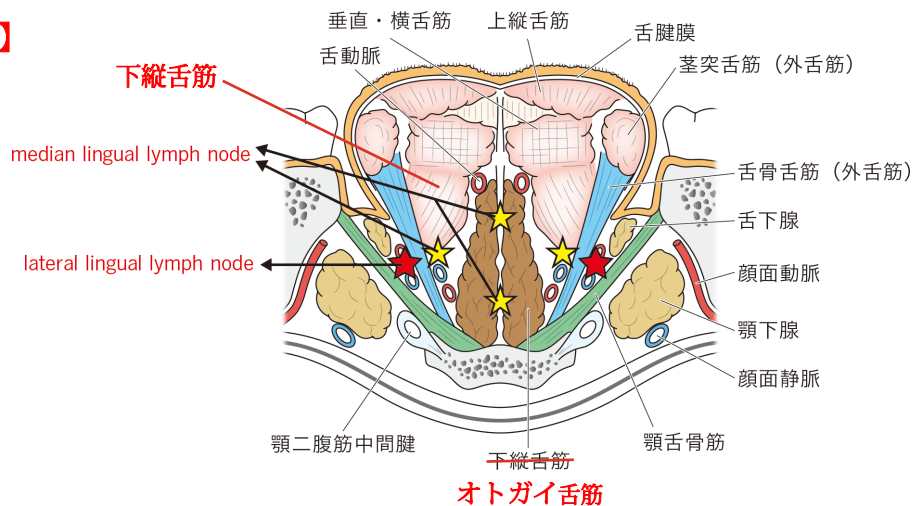


図6-14 lingual lymph nodes