

## 『クリニカルガイド小児科』(1版1刷) 正誤表

いつも小社出版物をご利用いただき誠にありがとうございます。

当該書籍に以下の誤りがございました。深くお詫びするとともにここに訂正いたします。

### ● p.189 図7

エコー画像4点のうち、3点(b, c, d)が間違っておりました。

正しい画像は以下の通りです。

【正】

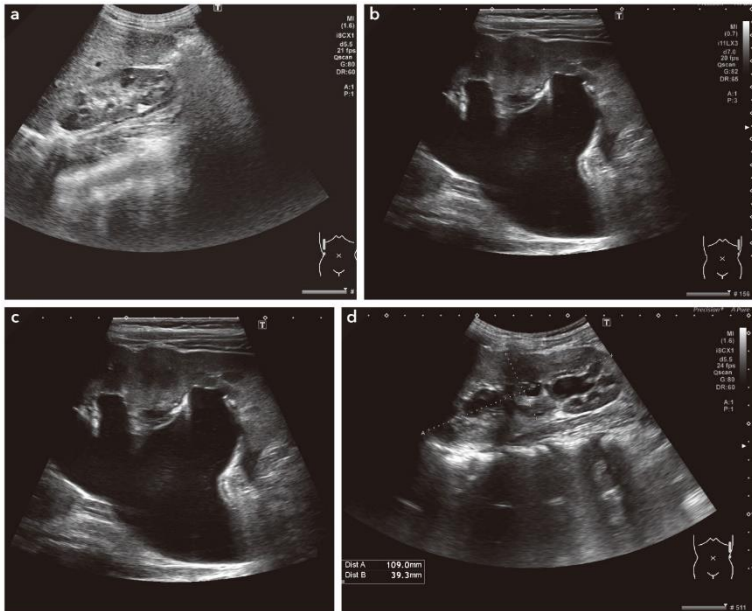


図7 間欠的水腎症(6歳, 男児)

a: 右腎 8.2 × 3.6 cm (年齢相当).

b: 左腎 13.2 × 7.3 cm (腫大). 内部実質エコー輝度亢進. 水腎 grade 1 ではない.

c: 左腎 13.2 × 7.3 cm (発作時).

d: 左腎 10.9 × 3.9 cm (非発作時).

2022年9月現在